

# Ecocardiografia ed Ipertensione Arteriosa Polmonare

## *Echocardiography and Pulmonary Arterial Hypertension*

Eduardo Bossone<sup>1,2,3</sup>, Rodolfo Citro<sup>4</sup>, Alberto Ruggiero<sup>2</sup>, Bettina Kuersten<sup>2</sup>, Giovanni Gregorio<sup>4</sup>, Francesco Blasi<sup>1</sup>, Luigi Allegra<sup>1</sup>

**ABSTRACT:** *Echocardiography and Pulmonary Arterial Hypertension. E. Bossone, R. Citro, A. Ruggiero, B. Kuersten, G. Gregorio, F. Blasi, L. Allegra.*

Pulmonary Arterial Hypertension (PAH) is a heterogeneous condition brought on by a wide range of causes. It is characterized by structural changes in small pulmonary arteries, that produce a progressive increase in pulmonary artery pressure and pulmonary vascular resistance, ultimately leading to right ventricle failure and death.

Given the non-specific nature of its early symptoms and signs, PAH is often diagnosed in its advanced stages. Along with a careful clinical assessment and an accurate

electrocardiogram/Chest X-ray interpretation, echocardiography is an essential test in the evaluation of patient with PAH. In fact it not only provides an accurate estimate of pulmonary pressure at rest and during exercise, but may also help to exclude any secondary causes, predict the prognosis, monitor the efficacy of specific therapeutic interventions and detect the preclinical stage of the disease.

*Keywords: echocardiography, pulmonary arterial hypertension.*

*Monaldi Arch Chest Dis 2007; 68: 219-226.*

<sup>1</sup> Istituto di Malattie dell'Apparato Respiratorio, Università di Milano, IRCCS Ospedale Maggiore, Milano.

<sup>2</sup> Divisione di Cardiologia, Cava de' Tirreni - Costa d'Amalfi, Salerno.

<sup>3</sup> Istituto di Fisiologia Clinica, Consiglio Nazionale delle Ricerche, Lecce.

<sup>4</sup> Dipartimento di Cardiologia, Ospedale San Luca, Vallo della Lucania, Salerno.

Corresponding author: Prof. Eduardo Bossone; Via Principe Amedeo, 36; I-83023 Lauro (AV), Italy; E-mail address: ebossone@hotmail.com

L'Ipertensione Arteriosa Polmonare (IAP) [pressione arteriosa polmonare media (PAPm) > 25 mmHg a riposo o > 30 mmHg dopo esercizio fisico, pressione di incuneamento polmonare ≤ 15 mmHg e resistenze vascolari polmonari (RVP) > 3mmHg/l/min] è una un'eterogenea condizione clinica caratterizzata da un progressivo incremento delle pressioni e RVP che conduce nel tempo ad una grave insufficienza del ventricolo destro (VD) ed a morte del paziente (tabella 1) [1]. A causa della natura non specifica dei sintomi e segni e della bassa sensibilità dell'elettrocardiogramma e della radiografia del torace (in particolar modo nelle fasi iniziali della malattia), la diagnosi di IAP viene posta il più delle volte in ritardo [2]. Quindi, insieme ad un attento esame clinico ed ad un'accurata interpretazione dell'elettrocardiogramma e della radiografia del torace, l'ecocardiografia è uno "step" essenziale nella valutazione del paziente con IAP (tabella 2) [2-5]. Infatti provvede ad un'accurata stima delle pressioni polmonari a riposo e durante esercizio fisico e risulta fondamentale nell'individuare le cause, nel monitorare la terapia e nel diagnosticare gli stadi pre-clinici [6].

Le applicazioni cliniche delle diverse metodiche ultrasoniche nell'IAP sono di seguito descritte.

### **Ecocardiografia color-Doppler transtoracica**

L'ecocardiografia transtoracica (TTE) mono-bidimensionale (M-mode - 2D) evidenzia alterazioni

anatomiche e funzionali secondarie ad un sovraccarico cronico di pressione del VD [7-8]. All'esame M-mode si può riscontrare riduzione o assenza dell'onda "a" (atriale) della valvola polmonare associata a chiusura mesosistolica o incisura della stessa. Le immagini 2D mostrano dilatazione delle cavità destre, ipertrofia del ventricolo destro con o senza riduzione della funzione sistolica globale, ipertrofia e movimento paradossale del setto interventricolare (SIV) con rapporto SIV/parete posteriore del ventricolo sinistro (VS) >1. Il VS assume un aspetto a "D" con riduzione dei volumi diastolico e sistolico ma con conservata funzione sistolica globale (figura 1).

Si possono riscontrare, inoltre, versamento pericardico e prolasso della valvola mitrale: il primo legato all'insufficiente drenaggio venoso e linfatico conseguente all'aumentata pressione atriale destra, il secondo in relazione alle ridotte dimensioni del VS ed al possibile coinvolgimento dei lembi mitralici nei casi di malattie del tessuto connettivo [9].

### **Doppler**

L'esame Doppler permette una stima accurata delle pressioni polmonari. Infatti la velocità del rigurgito tricuspide (TRV) ed il tempo di accelerazione dell'onda flussimetrica del tratto di efflusso del VD presentano, in assenza di stenosi polmonare o ostruzione all'efflusso del VD, rispettivamente, una positiva e negativa significativa correlazione

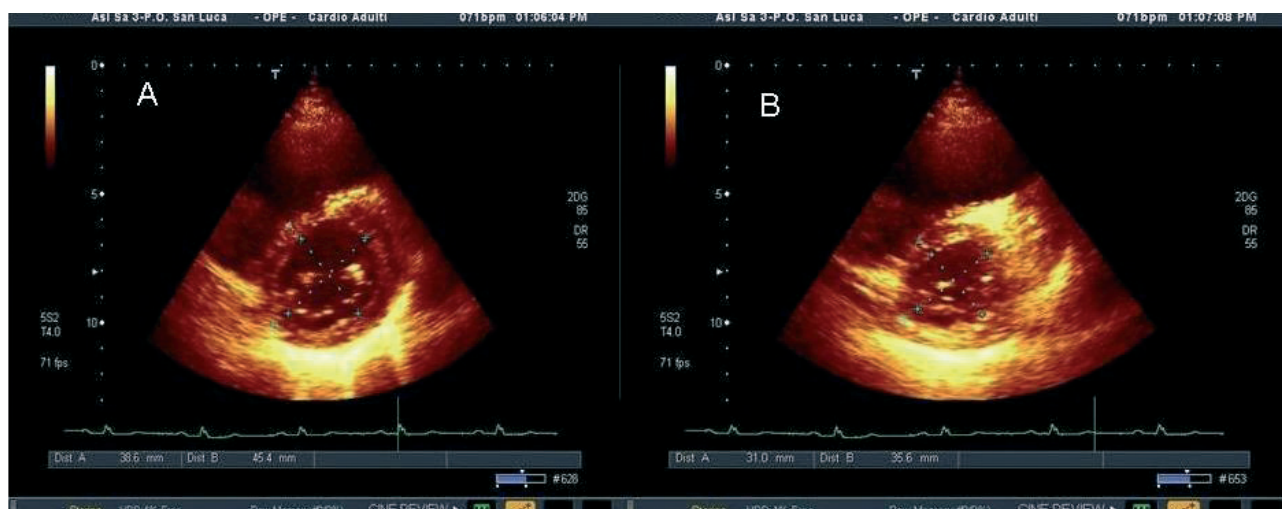


Figura 1. - Parasternale asse corto del ventricolo sinistro a livello della valvola mitrale: (A) Frame diastolico e (B) sistolico. In evidenza lo schiacciamento persistente del setto interventricolare soprattutto in sistole secondario al sovraccarico di pressione delle cavità destre. Indice di Ryan < 1.

Tabella 1. - Classificazione clinica dell'ipertensione polmonare

- 1. Ipertensione arteriosa polmonare (IAP)**
  - 1.1 Idiopatica (IAPI)
  - 1.2 Familiare
  - 1.3 Associata a (IAPA):
    - 1.3.1 Patologie del tessuto connettivo
    - 1.3.2 Cardiopatie congenite con shunt sx-dx
    - 1.3.3 Ipertensione portale
    - 1.3.4 Infezione da HIV
    - 1.3.5 Farmaci e tossici
    - 1.3.6 Altro (Patologie tiroidee, glicogenosi, sindrome di Gaucher, teleangectasia emorragica ereditaria, emoglobinopatie, sindromi mieloproliferative, splenectomia)
  - 1.4 Associata a patologie venose o dei capillari
    - 1.4.1 Malattie polmonari veno-occlusive (MPVO)
    - 1.4.2 Emangiomasiosi dei capillari polmonari (ECP)
  - 1.5 Ipertensione polmonare persistente del neonato (IPPN)
- 2. Ipertensione polmonare associate a patologie delle sezioni cardiache sinistre**
  - 2.1 Patologie a carico dell'atrio o del ventricolo sinistro
  - 2.2 Malattie della valvola mitrale o della valvola aortica
- 3. Ipertensione polmonare associata a patologia respiratoria polmonare e/o ad ipossia**
  - 3.1 Bronco-pneumopatia cronico ostruttiva
  - 3.2 Malattia polmonare interstiziale
  - 3.3 Sindrome dell'apnea notturna
  - 3.4 Patologia disventilatoria alveolare
  - 3.5 Esposizione cronica alle alte altitudini
  - 3.6 Malformazioni congenite
- 4. Ipertensione polmonare secondaria a patologie trombo-emboliche**
  - 4.1 Ostruzione tromboembolica dell'arteria polmonare prossimale
  - 4.2 Ostruzione tromboembolica dell'arteria polmonare distale
  - 4.3 Embolie di natura non trombotica (tumori, parassiti)
- 5. Miscellanea:** Sarcoidosi, histiocitosi X, linfangiomatosi, compressione di vasi polmonari (linfo-adenopatie, tumori, fibrosi mediastinica)

Galiè N, Torbicki A, Barst R, *et al.* Guidelines on diagnosis and treatment of pulmonary arterial hypertension. *European Heart Journal* 2004; 25: 2243-2278 [1].

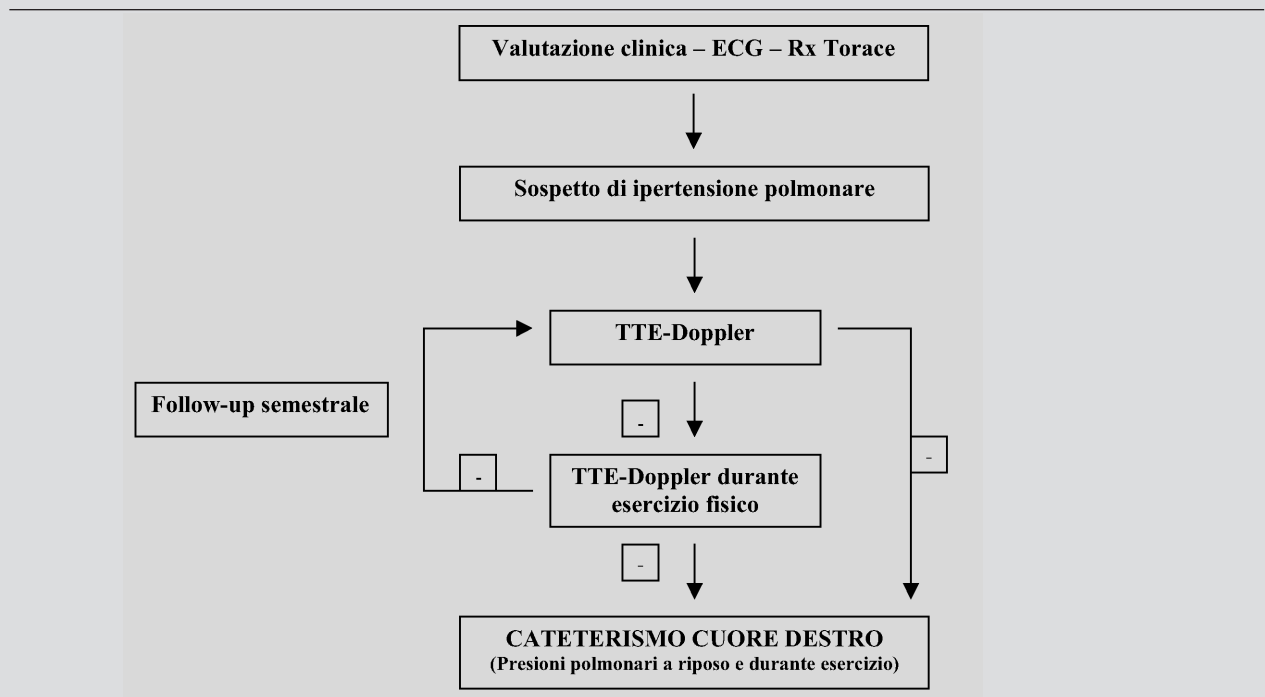
con la pressione arteriosa sistolica polmonare (PASP) e PAPm (tabella 3) [8] (fig. 2-3).

È da sottolineare che, sebbene nella pratica clinica una TRV > 2.5 m/sec è considerata patologica, il "range" fisiologico delle pressioni polmonari è da mettere in relazione all'età, al sesso ed all'indice di massa corporea. Infatti la pressione in arteria polmonare tende a valori più alti con l'avanzare dell'età

sia per un aumento delle RVP sia per una riduzione della compliance del VS (tabella 4) [18].

Nei pazienti con IAP vanno, inoltre, registrate al Doppler pulsato transmitralico anomalie di riempimento diastolico del VS con redistribuzione del flusso in telediastole quale conseguenza della "distorsione del setto" e relativa alterazione della geometria del VS [19, 20].

Tabella 2. - Ruolo dell'ecocardiografia nell'algoritmo diagnostico dell'IAP



I pazienti con sospetto clinico di ipertensione polmonare e/o segni ecocardiografici di sovraccarico di pressione delle sezioni destre del cuore vanno sottoposti ad uno studio emodinamico per confermare la diagnosi, definire il trattamento e valutare la prognosi. Nel caso di soggetti asintomatici con “specifici” fattori di rischio per IAP (presenza di mutazioni genetiche associate ad IAP e/o familiari di primo grado con IPAL, patologie del tessuto connettivo, cardiopatie congenite con shunt sx-dx, ipertensione portale) sono consigliati controlli clinici ed ecocardiografici (a riposo e durante esercizio fisico) semestrali in modo da diagnosticare IP negli stadi precoci.

Modificato da: Bossone E, Citro R, Blasi F, Allegra L. Echocardiography in pulmonary arterial hypertension: An essential tool. *Chest* 2007;131: 339-41 [5].

IAP: ipertensione arteriosa polmonare; IAPI: ipertensione arteriosa polmonare idiopatica; ECG:elettrocardiogramma; RX torace: radiografia del torace; TTE-Doppler: esame ecocardiografico transtoracico bidimensionale color-Doppler.

Tabella 3. - Valutazione Doppler della pressione polmonare.

$$PAPS = 4 \times TRV^2 + RAP [10-15]$$

$$PAPm = 79 - 0,45 (AcT RVOT) [16]$$

$$PAPm = 4 \times (\text{velocità di picco PR})^2 [17]$$

$$PAEDP = 4 \times (PREVDV)^2 + RAP [17]$$

La RAP può essere calcolata osservando all'ecocardiografia bidimensionale la variazione respiratoria del diametro della vena cava inferiore (VCI):

- Quando il diametro della VCI diminuisce del 50% o più con l'inspirazione la RAP è di solito inferiore a 10mmHg.
- Quando il collasso inspiratorio della VCI è inferiore al 50% la RAP è superiore o uguale a 10mmHg (15).

AcT RVOT = tempo di accelerazione del tratto di efflusso del ventricolo destro; PAEDP = pressione arteriosa telediastolica polmonare; PAPS = pressione arteriosa sistolica polmonare; PR = rigurgito polmonare; PREVDV = velocità telediastolica del rigurgito polmonare; RAP = pressione atriale destra; TRV = velocità del rigurgito tricuspideale.

### Ecocardiografia transesofagea

L'ecocardiografia transesofagea trova puntuali indicazioni nell'ipertensione polmonare: (a) confermare la presenza di eventuali cardiopatie congenite; (b) individuare formazioni trombotiche nella porzione prossimale dell'arteria polmonare e/o in transito nelle sezioni destre non ben visibili con ETT; (c) guidare procedure interventistiche quali la settostomia atriale e il posizionamento di device [8].

### Ecocardiografia tridimensionale

L'ecocardiografia tridimensionale (3D), eliminando la necessità di assunzioni geometriche, ha di fatto migliorato l'accuratezza delle misurazioni dei volumi delle camere cardiache e la valutazione della loro funzione [21, 22]. Ciò è di particolare interesse nello studio del ventricolo destro che, per la sua asimmetrica, piramidale e complessa struttura anatomica, risulta non completamente aggredibile dall'ecocardiografia bidimensionale. L'introduzione nella

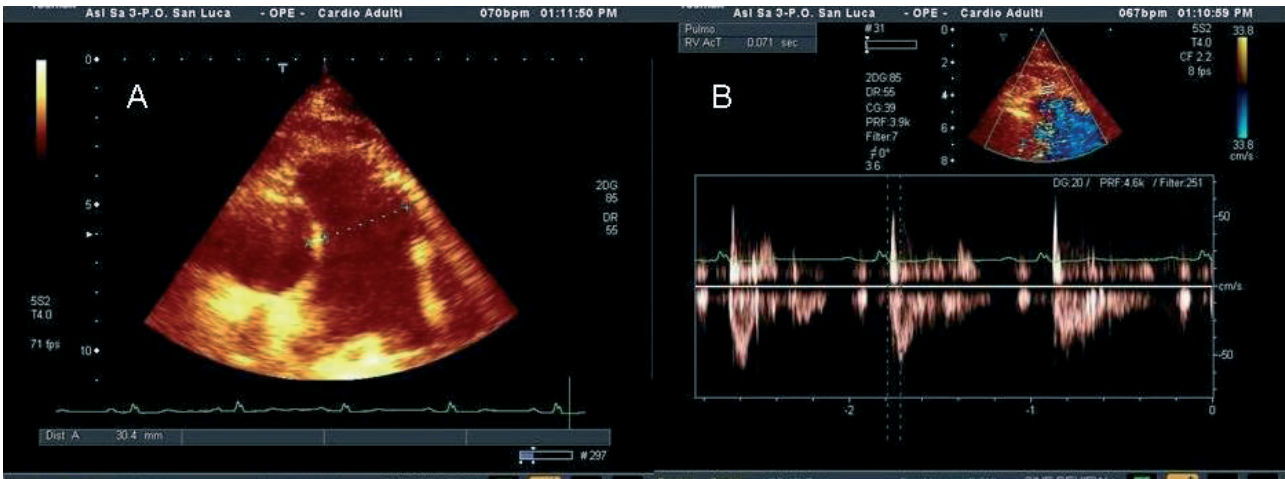


Figura 2. - A. Dilatazione del tronco dell'arteria polmonare. B. Accorciamento del tempo di accelerazione dell'onda flussimetrica del tratto di efflusso del ventricolo destro riflettente un'elevata pressione arteriosa polmonare media.

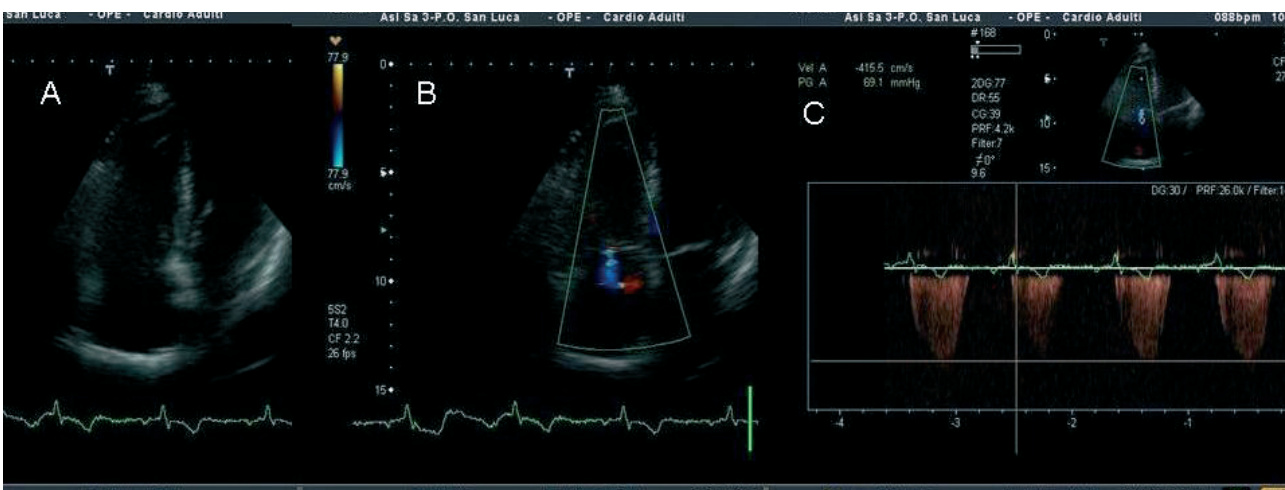


Figura 3. - Quattro camere apicale: A. Dilatazione delle cavità destre. B. Lieve insufficienza tricuspide ed elevata velocità del rigurgito tricuspide (4.15 m/sec - gradiente 69 mmHg.).

Tabella 4. - Range della TRV\* durante esercizio fisico negli atleti vs non-atleti

| Workload (watts) | Atleti |             | Non - atleti |             |
|------------------|--------|-------------|--------------|-------------|
|                  | Media  | 95% CI      | Media        | 95% CI      |
| Riposo           | 2,25   | 2,09 - 2,41 | 1,72         | 1,50 - 1,93 |
| Warm-up          | 2,44   | 2,24 - 2,63 | 1,80         | 1,45 - 2,16 |
| 40               | 2,52   | 2,33 - 2,71 | 2,01         | 1,74 - 2,27 |
| 80               | 2,70   | 2,53 - 2,87 | 2,19         | 1,93 - 2,44 |
| 120              | 2,79   | 2,58 - 3,00 | 2,41         | 2,11 - 2,71 |
| 160              | 3,11   | 2,83 - 3,39 | 2,46         | 2,21 - 2,71 |
| 200              | 3,15   | 2,87 - 3,43 | 2,37         | 2,06 - 2,67 |
| 240              | 3,41   | 3,10 - 3,72 | 2,27         | 1,95 - 2,58 |

\*TRV: velocità del rigurgito tricuspide.

Modificato da: Bossone E, Rubenfire M, Bach DS, *et al.* Range of tricuspid regurgitation velocity at rest and during exercise in normal adult men: Implications for the diagnosis of pulmonary hypertension. *J Am Coll Cardiol* 1999; 33:1662-1666 [27].

pratica clinica del 3D-real-time potrebbe, nel caso specifico dell'IAP, essere di aiuto nel monitorare gli effetti degli interventi terapeutici sulla struttura-funzione del cuore destro anche in relazione all'interazione con il cuore sinistro (tabella 5) [21-24].

**Ecocardiografia Doppler da sforzo**

L'eco-Doppler da sforzo si è dimostrata metodica utile ed affidabile nella valutazione della risposta della PASP durante esercizio fisico [25]. Nei soggetti sani durante uno sforzo moderato l'incremento



Tabella 5. - Range del gradiente di pressione tra VD e AD e PAPS in soggetti sani

| Variabili              | n    | Donne (n=2065)               |             |              | Uomini (n=1147)              |             |              |
|------------------------|------|------------------------------|-------------|--------------|------------------------------|-------------|--------------|
|                        |      | Gradiente tra VD e AD, mm Hg |             | PAPS*, mm Hg | Gradiente tra VD e AD, mm Hg |             | PAPS*, mm Hg |
|                        |      | Media ± SD                   | 95% CI      | 95% CI       | Media ± SD                   | 95% CI      | 95% CI       |
| Età, in anni           | 856  | 16,4 ± 4,0                   | 8,6 - 24,2  | 18,6 - 34,2  | 17,2 ± 4,6                   | 8,2 - 26,2  | 18,2 - 36,2  |
| <20                    | 669  | 16,8 ± 3,9                   | 9,2 - 24,4  | 19,2; 34,4   | 18,1 ± 4,2                   | 9,9 - 26,3  | 19,9 - 36,3  |
| 20 to 29               | 650  | 17,5 ± 4,2                   | 9,3 - 25,7  | 19,3; 35,7   | 18,1 ± 4,8                   | 8,7 - 27,5  | 18,7 - 37,5  |
| 30 to 39               | 494  | 18,7 ± 4,5                   | 9,9 - 27,5  | 19,9; 37,5   | 18,7 ± 4,9                   | 9,1 - 28,3  | 19,1 - 38,3  |
| 40 to 49               | 344  | 19,8 ± 4,9                   | 10,2 - 29,4 | 20,2; 39,4   | 20,8 ± 5,0                   | 11,0 - 30,6 | 21,0 - 40,6  |
| 50 to 59               | 199  | 21,3 ± 5,5                   | 10,5 - 32,1 | 20,5; 42,1   | 22,4 ± 5,7                   | 11,2 - 33,6 | 21,2 - 43,6  |
| ≥60                    | 856  | 16,4 ± 4,0                   | 8,6 - 24,2  | 18,6; 34,2   | 17,2 ± 4,6                   | 8,2 - 26,2  | 18,2 - 36,2  |
| BMI, kg/m <sup>2</sup> |      |                              |             |              |                              |             |              |
| <20                    | 645  | 16,7 ± 4,5                   | 7,9 - 25,5  | 17,9; 35,5   | 16,8 ± 4,8                   | 7,4 - 26,2  | 17,4 - 36,2  |
| 20 to ≤25              | 1464 | 17,6 ± 4,2                   | 9,4 - 25,8  | 19,4; 35,8   | 18,3 ± 4,8                   | 8,9 - 27,7  | 18,9 - 37,7  |
| 25 to ≤30              | 753  | 18,5 ± 4,7                   | 9,3 - 27,7  | 19,3; 37,7   | 18,7 ± 4,6                   | 9,7 - 27,7  | 19,7 - 37,7  |
| 30 to ≤35              | 241  | 19,9 ± 5,2                   | 9,7 - 30,1  | 19,7; 40,1   | 20,7 ± 5,2                   | 10,5 - 30,9 | 20,5 - 40,9  |
| ≥35                    | 95   | 20,8 ± 4,8                   | 11,4 - 30,2 | 21,4; 40,2   | 19,2 ± 5,8                   | 7,8 - 30,6  | 17,8 - 40,6  |
| Tutti                  | 3212 | 17,9 ± 4,6                   | 8,9 - 26,9  | 18,9; 36,9   | 18,2 ± 4,9                   | 8,6 - 27,8  | 18,6 - 37,8  |

\*Assumendo una pressione atriale destra di 10 mm Hg.

AD = atrio destro; PAPS = pressione arteriosa sistolica polmonare; VD = ventricolo destro.

Modificato da: McQuillan BM, Picard MH, Leawitt M, Weyman AE. Clinical correlates and reference intervals for pulmonary artery pressure among echocardiographically normal subjects. *Circulation* 2001; 104:2797-2802 [18].

to del flusso ematico polmonare si accompagna ad una caduta delle RVP e soltanto ad un lieve aumento delle pressioni polmonari [26, 27]. Negli atleti ben allenati, ad alti carichi di lavoro, si osserva, invece, un aumento della pressione atriale sinistra che causa un evidente incremento della pressione polmonare (tabella 6) [27].

Alcuni ricercatori hanno descritto sottogruppi di pazienti con risposta patologica della pressione polmonare allo sforzo e pressione polmonare normale a riposo (ipertensione polmonare latente o da esercizio fisico (IPL). Considerata l'assenza di sintomi o segni specifici, l'IPL è poco considerata, ma andrebbe sospettata in alcuni specifici gruppi di pazienti quali quelli con storia di tromboembolia polmonare, valvulopatia mitralica, sclerodermia, ipertensione polmonare primitiva familiare, broncopatia cronica ostruttiva [28-33]. La storia naturale dell'IPL e i relativi possibili presidi terapeutici rimangono, tuttavia, non ben definiti e necessitano di ulteriori studi ed approfondimenti.

### Doppler Tissue Imaging

Il Doppler Tessutale (DTI) è stato impiegato, nelle sue varie modalità, nello studio della funzione del VD. Infatti il campionamento con Doppler tessutale ad onda pulsata (PWTD) nella sezione apicale quattro camere dell'anello tricuspide consente la valutazione della funzione di contrazione e rilasciamento del miocardio VD e risulta indipendente dalla complessa geometria del VD e dalla qualità delle immagini, due fattori spesso limitanti un'analisi ultrasonica morfofunzionale attendibile [34-37]. Infatti il picco di velocità sistole

Tabella 6. - Parametri prognostici nei pazienti con ipertensione arteriosa polmonare idiopatica

#### Parametri Clinici

Classificazione funzionale NYHA.

Classificazione funzionale NYHA dopo trattamento cronico di epoprostenolo.

#### Resistenza all'esercizio

Test del cammino per 6 minuti.

Test del cammino per 6 minuti dopo trattamento con epoprostenolo.

Picco V02.

#### Parametri ecocardiografici

Presenza di versamento pericardico.

Diametro atriale destro.

Indici di eccentricità del ventricolo sinistro.

Tei Index del ventricolo destro.

Capacitanza polmonare misurata con metodologia Doppler.

#### Parametri emodinamici

Gittata cardiaca.

Saturazione venosa dell'ossigeno.

Positività della risposta in acuto al test con vasodilatatori.

Capacitanza polmonare.

#### Parametri ematochimici

Iperurucemia.

BNP.

Troponina.

Norepinefrina plasmatica.

Endotelina-I plasmatica.

Modificato da: Galiè N, Torbicki A, Barst R, *et al.* Guidelines on diagnosis and treatment of pulmonary arterial hypertension. *Eur Heart J* 2004; 25:2243-78

Tabella 7. - Applicazioni cliniche di tecnologie ultrasoniche non convenzionali nell'ipertensione arteriosa polmonare

#### Doppler Tissutale (PWTD)

Valutazione funzionale del ventricolo destro attraverso l'analisi della velocità di contrazione isovolumica presistolica, velocità di accorciamento longitudinale sistolica, velocità del rilasciamento proto e telediastolico. Analisi temporale delle varie fasi del ciclo cardiaco: contrazione isovolumetrica, eiezione sistolica, rilasciamento isovolumetrico.

#### Strain e Strain Rate

Studio della deformazione miocardica longitudinale di differenti regioni del ventricolo destro in risposta a modifiche acute e croniche del sovraccarico ventricolare.

#### Ecocontrastografia

Migliore definizione dei segnali Doppler dei rigurgiti tricuspide e polmonare sia a riposo che durante esercizio fisico. Migliore delineazione dei bordi endocardici. Identificazione di shunt sistemico-polmonari congeniti.

#### Ecocardiografia 3D

Misurazione più accurata dell'ipertrofia e dei volumi del VD. Studio dei fenomeni di adattamento e di interdipendenza ventricolare in risposta al sovraccarico di pressione del VD.

#### Ecocardiografia intracardiaca

Descrizione di dettagli anatomici durante chirurgia cardiaca (es. settostomia atriale percutanea nell'ipertensione polmonare avanzata).

#### Ecocardiografia portatile

Screening di popolazione a rischio attraverso l'effettuazione di esami ecocardiografici in qualsiasi contesto clinico.

lica dell'anello tricuspide misurato con PWTD è correlato con la funzione sistolica VD e si è rivelato un indice sensibile e precoce di disfunzione VD in pazienti con insufficienza cardiaca, con infarto miocardico e con ipertensione polmonare [38-40].

Il PWTD consente, inoltre, un'analisi temporale delle varie fasi del ciclo cardiaco [41-43]. In particolare nei pazienti con broncopneumopatia cronica ostruttiva, il prolungamento del tempo di rilasciamento isovolumetrico (IVRT) permette di discriminare i soggetti con ipertensione polmonare dai pazienti senza ipertensione polmonare, nei quali, a loro volta, IVRT risulta prolungato rispetto ai pazienti normali [43].

Promettenti, infine, appaiono gli indici DTI e di deformazione miocardica (Strain e Strain rate derivati dal DTI) nello slantizzare livelli precoci di disfunzione VD e nel monitorare gli effetti della terapia con vasodilatatori in pazienti con IAP avanzata [44-48].

### Ecocardiografia ed implicazioni prognostiche

La storia naturale dell'IAP risulta eterogenea in quanto dipendente dalle malattie associate (i pazienti con IAP e sclerodermia presentano una prognosi peggiore) e dai recenti progressi terapeutici [l'introduzione dell'epoprostenolo ha migliorato la prognosi dei pazienti con ipertensione arteriosa polmonare idiopatica (IAPI)] [50]. Sebbene diversi markers clinici, ecocardiografici ed emodinamici di alterata struttura e funzione delle sezioni destre del cuore sono stati associati all'"outcome" di pazienti con IAPI, un'attenta ed accurata valutazione prognostica non dovrebbe considerare il singolo parametro ma la presenza di più indici concordanti [1, 50-63].

Recentemente Mahapatra et al. hanno riportato una significativa correlazione tra una bassa capacità arteriolare polmonare [(CAP) indice dell'abilità dell'albero arteriolare polmonare di dilatarsi ad ogni contrazione del VD] e mortalità nei pazienti con IAPI. In 104 pazienti con IAPI durante 4 anni di follow up, una CAP < 0.81 ml x mmHg<sup>-1</sup> ed > 2.00 CAP ml x mmHg<sup>-1</sup> sono associate rispettivamente ad una sopravvivenza < 40% e 100% [64-65]. È, infine, importante sottolineare che i parametri prognostici validati nei pazienti con IAPI non sono applicabili nell'ipertensione polmonare associata ad altre condizioni (HIV, la sclerodermia, le cardiopatie congenite) che di per sé esercitano un impatto addizionale sulla prognosi.

### Conclusioni

L'ecocardiografia rappresenta una pietra miliare del percorso diagnostico della PAH, in quanto consente, una volta posto il sospetto clinico, di effettuare una diagnosi rapida e non invasiva. Essa, inoltre, può risultare utile (a) nell'individuare possibili cause cardiache quali malattie congenite, valvolari e/o del miocardio, tromboembolia polmonare (b) nel valutare la prognosi (c) nel monitorare specifici interventi terapeutici e (d) nel riconoscere stadi pre-clinici della malattia.

### Riassunto

*L'ipertensione Arteriosa Polmonare (IAP) è un'eterogenea condizione clinica caratterizzata da un progressivo incremento delle pressioni e resistenze vascolari polmonari che conduce nel tempo ad una grave insufficienza cardiaca destra ed a morte del paziente.*

*A causa della non specificità dei segni e sintomi, essa è, il più delle volte, diagnosticata soltanto nei suoi stadi avanzati. Quindi, insieme ad un attento esame clinico ed ad un'accurata interpretazione dell'elettrocardiogramma e della radiografia del torace, l'ecocardiografia è uno "step" essenziale nella valutazione del paziente con IAP. Infatti provvede ad un'accurata stima delle pressioni polmonari a riposo e durante esercizio fisico e risulta fondamentale nell'individuare le cause, nel monitorare la terapia e nel diagnosticare gli stadi pre-clinici.*

*Parole chiave: ecocardiografia, ipertensione arteriosa polmonare.*

**ABBREVIAZIONI**

2D = bidimensionale  
 CAP = Capacitanza arteriolare polmonare  
 DTI = Doppler Tessutale  
 IAP = Ipertensione arteriosa polmonare  
 IPL = Ipertensione polmonare latente o da esercizio fisico  
 IVRT = tempo di rilasciamento isovolumetrico  
 M-mode = Monodimensionale  
 PAPm = Pressione arteriosa polmonare media  
 PASP = Pressione arteriosa sistolica polmonare  
 PWTD = Doppler tessutale ad onda pulsata  
 RVP = Resistenze vascolari polmonari  
 SIV = Setto interventricolare  
 3D = Ecocardiografia tridimensionale  
 TRV = Velocità del rigurgito tricuspideale  
 TTE = Ecocardiografia transtoracica  
 VD = Ventricolo destro  
 VS = Ventricolo sinistro

**Bibliografia**

1. Galiè N, Torbicki A, Barst R, *et al.* Guidelines on diagnosis and treatment of pulmonary arterial hypertension. *Eur Heart J* 2004; 25: 2243-78.
2. McGoon M, Gutterman D, Steen V, *et al.* Screening, early detection, and diagnosis of pulmonary arterial hypertension. ACCP Evidence-Based Clinical Practice Guidelines. *Chest* 2004; 126: 14S-34S.
3. Bossone E, Butera G, Bodini BD, Rubenfire M. The interpretation of the electrocardiogram in patients with pulmonary hypertension: the need for clinical correlation. *Ital Heart J* 2003; 4: 850-4.
4. Barst RJ, McGoon M, Torbicki A, *et al.* Diagnosis and differential assessment of pulmonary arterial hypertension. *J Am Coll Cardiol* 2004; 43: 40S-47S.
5. Bossone E, Citro R, Blasi F, Allegra L. Echocardiography in pulmonary arterial hypertension: An essential tool. *Chest* 2007; 131: 339-41.
6. Bossone E, Bodini BD, Mazza A, Allegra L. Pulmonary arterial hypertension: the key role of echocardiography. *Chest* 2005; 127: 1836-43.
7. Bossone E, Duong-Wagner TH, Paciocco G, *et al.* Echocardiographic features of primary pulmonary hypertension. *J Am Soc Echocardiogr* 1999; 12: 655-662.
8. Oh JK, Seward JB, Tajik AJ. The echo manual 2<sup>nd</sup> ED Philadelphia. Lippincot Williams e Wilkins, 1999: 245-249
9. Goodman DJ, Harrison DC, Popp RL. Echocardiographic features of primary pulmonary hypertension. *Am J Cardiol* 1974; 33: 438-443.
10. Hatle L, Angelsen BA, Tromsdal A. Non-invasive estimation of pulmonary artery systolic pressure with Doppler ultrasound. *Br Heart J* 1981; 45: 157-165.
11. Kitabatake A, Inoue M, Asao M, *et al.* Non invasive evaluation of pulmonary hypertension by a pulsed Doppler technique. *Circulation* 1983; 68: 302-309.
12. Yock PG, Popp RL. Noninvasive estimation of right ventricular systolic pressure by Doppler ultrasound in patients with tricuspid regurgitation. *Circulation* 1984; 70: 657-662.
13. Currie PJ, Seward JB, Chan KL, *et al.* Continuous wave Doppler determinant of right ventricular pressure: a simultaneous Doppler catheterization study in 126 patients. *J Am Coll Cardiol* 1985; 6: 750-756.
14. Chan KL, Currie PJ, Seward JB, *et al.* Comparison of three Doppler ultrasound methods in the prediction of pulmonary artery pressure. *J Am Coll Cardiol* 1987; 9: 549-554.
15. Kircher BJ, Himelman RB, Schiller NB, *et al.* Noninvasive estimation of atrial pressure from the inspiratory collapse of the inferior vena cava. *Am J Cardiol* 1990; 66: 493-496.
16. Mahan G, Dabestani A, Gardin J, *et al.* Estimation of pulmonary artery pressure by pulsed Doppler echocardiography. *Circulation* 1983; 68 (suppl 3): III 367 (abst).
17. Masuyama T, Kodama K, Kitabatake A, *et al.* Continuous wave Doppler echocardiographic detection of pulmonary regurgitation and its application to noninvasive estimation of pulmonary artery pressure. *Circulation* 1986; 74: 484-492.
18. McQuillan BM, Picard MH, Leawitt M, Weyman AE. Clinical correlates and reference intervals for pulmonary artery pressure among echocardiographically normal subjects. *Circulation* 2001; 104: 2797-2802.
19. Louie EK, Rich S, Brundage BH. Doppler echocardiographic assessment of impaired left ventricular filling in patients with right ventricular pressure overload due to primary pulmonary hypertension. *J Am Coll Cardiol* 1986; 8: 1298-1306.
20. Stojnic BB, Brecker SJ, Xiao HB, *et al.* Left ventricular filling characteristic in pulmonary hypertension: A new mode of ventricular interaction. *Br Heart J* 1992; 68: 16-20.
21. Lang MR, Mor-Avi V, Sugeng L, Nieman PS, Sahn DJ. Three-dimensional echocardiography: the benefits of the additional dimension. *J Am Coll Cardiol* 2006; 2053-69.
22. Hung J, Lang R, Flachskampf F, *et al.* 3D echocardiography: A review of the current status and future directions. *J Am Soc Echocardiogr* 2007; 20: 213-33.
23. Hinderliter AL, Willis PW 4th, Barst RJ, *et al.* Effects of long-term infusion of prostacyclin (epoprostenol) on echocardiographic measures of right ventricular structure and function in primary pulmonary hypertension. *Circulation* 1997; 95: 1479-1486.
24. Galie N, Hinderliter AL, Torbicki A, *et al.* Effects of the oral endothelin-receptor antagonist bosentan on echocardiographic and Doppler measures in patients with pulmonary arterial hypertension. *J Am Coll Cardiol* 2003; 41: 1380-1386.
25. Himelman RB, Stulberg MS, Lee E, *et al.* Noninvasive evaluation of pulmonary artery systolic pressures during dynamic exercise by saline-enhanced Doppler echocardiography. *Am Heart J* 1990; 119: 685-688.
26. West JB. Left ventricular filling pressures during exercise. A cardiologist blind spot? *Chest* 1998; 113: 1695-1697.
27. Bossone E, Rubenfire M, Bach DS, *et al.* Range of tricuspid regurgitation velocity at rest and during exercise in normal adult men: Implications for the diagnosis of pulmonary hypertension. *J Am Coll Cardiol* 1999; 33: 1662-1666.
28. Himelman RB, Stulberg M, Kircher B, *et al.* Noninvasive evaluation of pulmonary artery pressure during exercise by saline-enhanced Doppler echocardiography in chronic pulmonary disease. *Circulation* 1989; 79: 863-871.
29. Kuecherer HF, Will M, da Silva KG, *et al.* Contrast-enhanced doppler ultrasound for noninvasive assessment of pulmonary artery pressure during exercise in patients with chronic congestive heart failure. *Am J Cardiol* 1996; 78: 229-232.
30. Grunig E, Janssen B, Mereles D, *et al.* Abnormal pulmonary artery pressure response in asymptomatic carriers of primary pulmonary hypertension gene. *Circulation* 2000; 102: 1145-1150.
31. Alkotob ML, Soltani P, Sheatt MA *et al.* Reduced exercise capacity and stress-induced pulmonary hypertension in patients with scleroderma. *Chest* 2006; 130: 176-81.
32. Collins N, Bastian B, Quiqueree L, Jones C, Morgan R, Reeves G. Abnormal pulmonary vascular responses in patients registered with a systemic autoimmunity database: Pulmonary Hypertension Assessment and Screening Evaluation using stress echocardiography (PHASE-I). *Eur J Echocardiogr* 2006; 7: 439-46.
33. Tumminello G, Lancellotti P, Lempereur M, D'Orio V, Pierard LA. Determinants of pulmonary artery hypertension at rest and during exercise in patients with heart failure. *Eur Heart J* 2007; 28: 569-74.



34. Ho CY, Solomon SD. A clinician's guide to tissue Doppler imaging. *Circulation* 2006; 113: 396-98.
35. Weidemann F, Eyskens B, Jamal F, *et al.* Quantification of regional left and right ventricular radial and longitudinal function in healthy children using ultrasound-based strain rate and strain imaging. *J Am Soc Echocardiogr* 2002; 15: 20-8.
36. Kukulski T, Hubbert L, Arnold M, Wranne B, Hatle L, Sutherland GR. Normal regional right ventricular function and its change with age: a Doppler myocardial imaging study. *J Am Soc Echocardiogr* 2000; 13: 194-204.
37. Galderisi M, Severino S, Cicala S, Caso P. The usefulness of pulsed tissue Doppler for the clinical assessment of right ventricular function. *Ital Heart J* 2002; 3: 241-247.
38. Meluzin J, Spinarova L, Bakala J, *et al.* Pulsed Doppler tissue imaging of the velocity of tricuspid annular systolic motion; a new, rapid, and non-invasive method of evaluating right ventricular systolic function. *Eur Heart J* 2001; 22: 340-348.
39. Alam M, Wardell J, Andersson E, Samad BA, Nordlander R. Right ventricular function in patients with first inferior myocardial infarction: assessment by tricuspid annular motion and tricuspid annular velocity. *Am Heart J* 2000; 139: 710-715.
40. Moustapha A, Lim M, Saikia S, *et al.* Interrogation of the tricuspid annulus by Doppler tissue imaging in patients with chronic pulmonary hypertension: implication for the assessment of right-ventricular systolic and diastolic function. *Cardiology* 2001; 95: 101-104.
41. Vogel M, Schmidt MR, Kristiansen SB, *et al.* Validation of myocardial acceleration during isovolumic contraction as a novel noninvasive index of right ventricular contractility: comparison with ventricular pressure-volume relation in an animal model. *Circulation* 2002; 105: 1693-1699.
42. Dambrauskaite V, Delcroix M, Claus P, *et al.* The evaluation of pulmonary hypertension using right ventricular myocardial isovolumic relaxation time. *J Am Soc Echocardiogr* 2005; 18: 1113-20.
43. Caso P, Galderisi M, Cicala S, *et al.* Association between myocardial right ventricular relaxation time and pulmonary arterial pressure in chronic obstructive lung disease: analysis by pulsed Doppler tissue imaging. *J Am Soc Echocardiogr* 2001; 14: 970-977.
44. Weidemann F, Eyskens B, Mertens L, *et al.* Quantification of regional right and left ventricular function by ultrasonic strain rate and strain indexes after surgical repair of tetralogy of Fallot. *Am J Cardiol* 2002; 90: 133-8.
45. Sutherland GR, Di Salvo G, Claus P, D'hooge J, Bijnen B. Strain and strain rate imaging: a new clinical approach to quantifying regional myocardial function. *J Am Soc Echocardiogr* 2004; 17: 788-802.
46. Wong CY, O'Moore-Sullivan T, Leano R, Hukins C, Jenkins C, Marwick TH. Association of subclinical right ventricular dysfunction with obesity. *J Am Coll Cardiol* 2006; 47: 611-6.
47. Ionescu AA, Ionescu AA, Payne N, *et al.* Subclinical right ventricular dysfunction in cystic fibrosis. A study using tissue Doppler echocardiography. *Am J Respir Crit Care Med* 2001; 163: 1212-1218.
48. Borges AC, Knebel F, Eddicks S, *et al.* Right ventricular function assessed by two-dimensional strain and tissue Doppler echocardiography in patients with pulmonary arterial hypertension and effect of vasodilator therapy. *Am J Cardiol* 2006; 98: 530-4.
49. Ruan Q, Nagueh SF. Clinical application of tissue Doppler imaging in patients with idiopathic pulmonary hypertension. *Chest* 2007; 131: 395-401.
50. McLaughlin V, Presberg KW, Doyle RL, *et al.* Prognosis of pulmonary arterial hypertension. ACCP Evidence-Based Clinical Practice Guidelines. *Chest* 2004; 126: 78S-92S.
51. Bossone E, Paciocco G, Iarussi D, *et al.* The prognostic role of the ECG in primary pulmonary hypertension. *Chest* 2002; 121: 513-518.
52. D'Alonzo GE, Barst RJ, Ayres SM, *et al.* Survival in patients with primary pulmonary hypertension. Results from a national prospective registry. *Ann Intern Med* 1991; 115: 343-349.
53. Eysmann SB, Palevsky HI, Reichek N, *et al.* Two-dimensional and Doppler-echocardiographic and cardiac catheterization correlates of survival in primary pulmonary hypertension. *Circulation* 1989; 80: 353-360.
54. Yeo TC, Dujardin KS, Tei C, *et al.* Value of a Doppler-derived index combining systolic and diastolic time intervals in predicting outcome in primary pulmonary hypertension. *Am J Cardiol* 1998; 81: 1157-1161.
55. Hinderliter AL, Willis PW 4th, Long W *et al.* Frequency and prognostic significance of pericardial effusion in primary pulmonary hypertension. PPH Study Group. Primary pulmonary hypertension. *Am J Cardiol* 1999; 84: 481-484.
56. Nagaya N, Nishikimi T, Uematsu M, *et al.* Plasma brain natriuretic peptide as a prognostic indicator in patients with primary pulmonary hypertension. *Circulation* 2000; 102: 865-870.
57. Miyamoto S, Nagaya N, Satoh T, *et al.* Clinical correlates and prognostic significance of six-minute walk test in patients with primary pulmonary hypertension. Comparison with cardiopulmonary exercise testing. *Am J Respir Crit Care Med* 2000; 161: 487-492.
58. Paciocco G, Martinez FJ, Bossone E, *et al.* Oxygen desaturation on the six-minute walk test and mortality in untreated primary pulmonary hypertension. *Eur Resp J* 2001; 17: 647-652.
59. Raymond RJ, Hinderliter AL, Willis PW, *et al.* Echocardiographic predictors of adverse outcomes in primary pulmonary hypertension. *J Am Coll Cardiol* 2002; 39: 1214-1219.
60. Kawut SM, Taichman DB, Archer-Chicko CL, *et al.* Hemodynamics and survival in patients with pulmonary arterial hypertension related to systemic sclerosis. *Chest* 2003; 123: 344-350.
61. Kuhn KP, Byrne DW, Arbogast PG, *et al.* Outcome in 91 consecutive patients with pulmonary arterial hypertension receiving epoprostenol. *Am J Respir Crit Care Med* 2003; 167: 580-586.
62. Torbicki A, Kurzyna M, Kuca P, *et al.* Detectable serum cardiac troponin T as a marker of poor prognosis among patients with chronic precapillary pulmonary hypertension. *Circulation* 2003; 108: 844-848.
63. Nunes H, Humbert M, Sitbon O, *et al.* Prognostic factors for survival in human immunodeficiency virus-associated pulmonary arterial hypertension. *Am J Respir Crit Care Med* 2003; 167: 1433-1439.
64. Mahapatra S, Nishimura RA, Sorajja P, Cha S, McGoon MD. Relationship of pulmonary arterial capacitance and mortality in idiopathic pulmonary arterial hypertension. *J Am Coll Cardiol* 2006; 47: 799-803.
65. Mahapatra S, Nishimura RA, Sorajja P, Cha S, McGoon MD. The prognostic value of pulmonary vascular capacitance determined by Doppler echocardiography in patients with pulmonary arterial hypertension. *J Am Soc Echocardiogr* 2006; 19: 1045-50.