

# L'ecocardiografia nella valutazione diagnostica e prognostica della ipertensione polmonare tromboembolica

## *Echocardiography in the diagnostic and prognostic evaluation of thromboembolic pulmonary hypertension*

Oscar Serafini, Francesco Greco, Gianfranco Misuraca, Mario Chiatto\*, Antonino Buffon

**ABSTRACT:** *Echocardiography in the diagnostic and prognostic evaluation of thromboembolic pulmonary hypertension. O. Serafini, F. Greco, G.F. Misuraca, M. Chiatto, A. Buffon.*

Pulmonary arterial hypertension frequently develops after a thromboembolic pulmonary event. The difference in degree of pulmonary artery pressure depends mainly on the size and location of the pulmonary embolus and presence of pre-existing cardiopulmonary diseases. Right ventricle (RV) afterloading from an acute obstruction of the pulmonary vasculature causes an increase of RV volume and dysfunction of right heart cavities, the varying levels of severity of which explain the multiple clinical expression of pulmonary

embolism (PE). While the diagnostic approach, therapeutic management and prognostic evaluation are now well defined, the natural progression of PE is still not completely understood. In particular, insufficient data exist on the rate, timing and modalities of development of chronic thromboembolic pulmonary hypertension (CTPH). The aim of this review is to evaluate the role of echocardiography in detecting patients with CTPH, and in assessing hemodynamic consequences on RV and related prognostic implications.

**Keywords:** *echocardiography, pulmonary embolism, thromboembolic pulmonary hypertension.*

*Monaldi Arch Chest Dis 2005; 64: 116-123.*

UO di Cardiologia - Ospedale "Annunziata" - Cosenza, \*UO di Cardiologia - Ospedale "G. Chidichimo" - Trebisacce (Cs).

Corresponding author: Dr Oscar Serafini - Via S. Cosmai 76/C - I-87100 Cosenza; E-mail address: oscar-serafini@libero.it

L'ipertensione polmonare (IP) può essere conseguenza diretta di un evento tromboembolico polmonare e, nel contesto di una embolia polmonare acuta (EPA), mostra gravità e ripercussioni emodinamiche dipendenti sia dall'entità dell'occlusione del letto vascolare polmonare che dall'eventuale preesistenza di una patologia cardiopolmonare. Con oltre 65.000 casi/anno e con una mortalità che varia dal 30% nei casi non diagnosticati e non trattati, al 2-8% nei casi adeguatamente riconosciuti e trattati,<sup>1</sup> l'embolia polmonare (EP) rappresenta un problema rilevante per la salute pubblica.

Se la fase acuta di una EP è ormai ben definita sia da un punto di vista diagnostico, terapeutico e prognostico, meno nota è la sua storia naturale e la possibile evoluzione verso l'ipertensione polmonare cronica. Si ritiene che nella maggioranza dei pazienti sopravvissuti ad un evento acuto si verifichi nel tempo una parziale risoluzione del carico embolico polmonare, con normalizzazione dello stato clinico mentre, in una minoranza di casi, si realizza la completa risoluzione anatomica e funzionale del quadro o la progressione verso una forma severa di ipertensione polmonare cronica tromboembolica (IPCTE).<sup>2</sup> Questa ultima è considerata un'evenienza rara nella storia naturale dell'EP (incidenza di circa 0.1%); spesso riconosciuta dopo alcuni anni dall'esordio dei sintomi, ma associata ad elevata morbilità e mortalità.<sup>3</sup> L'IP conseguente ad una EP e le relative ripercussioni emodinamiche sul ventricolo destro, possono essere studiate durante cateterismo cardiaco destro attraverso

so la stima della pressione arteriosa polmonare media (PAPm) che rende possibile classificare l'IP in lieve (26-35 mmHg), moderata (36-45 mmHg) e severa (>45 mmHg).<sup>4</sup> Il cateterismo cardiaco consente inoltre di ottenere importanti informazioni fisiopatologiche attraverso parametri che permettono di caratterizzare meglio la diagnosi e la prognosi: pressione atriale destra, resistenze vascolari polmonari, indice cardiaco e frazione di eiezione del ventricolo destro. Attraverso il cateterismo è possibile poi stimare la pressione polmonare capillare incuneata, utile per la diagnosi differenziale con le altre forme di ipertensione polmonare. Infine, attraverso l'esecuzione di un esame angiografico arterioso polmonare, si potrà definire la sede e l'estensione del carico tromboembolico, informazioni indispensabili per pianificare l'eventuale intervento di tromboendarterectomia.

In conclusione, se l'ecocardiografia è in grado di identificare l'IP in un'ampia percentuale di pazienti, con una metodologia relativamente semplice ed accurata, attraverso la stima della pressione polmonare sistolica (PAPs), il cateterismo cardiaco può essere utile, a partire dalla fase di definizione diagnostica, per le informazioni aggiuntive rispetto all'eco.

### **Valutazione ecocardiografica della pressione polmonare**

Il calcolo ecocardiografico della PAPs non presenta particolari difficoltà in presenza di una curva

Doppler di rigurgito tricuspide (RT) ben definita. Dalla velocità massima del rigurgito tricuspide ( $V_{maxT}$ ), applicando l'equazione di Bernoulli modificata [ $4 \times (V_{maxT})^2$ ], si ottiene il gradiente esistente tra ventricolo destro e atrio destro <sup>5</sup> al quale va sommato il valore della pressione atriale destra per ottenere, in assenza di stenosi valvolare polmonare, la stima della PAPs.

L'accuratezza di tale misura è riportata da diversi autori e una recente review,<sup>6</sup> che ha analizzato nove studi, mostra mediamente una buona correlazione ( $r=0.82$ ) tra dati emodinamici e stima Doppler della PAPs. Nei soggetti normali è possibile identificare un rigurgito tricuspide in oltre il 50% dei casi<sup>7</sup> e tale percentuale può arrivare al 100% nei pazienti con PAPs >50 mmHg.<sup>8</sup> Per un corretto calcolo della PAPs saranno determinanti: 1) la stima della  $V_{maxT}$  attraverso l'ottimale allineamento tra fascio Doppler e direzione del flusso; 2) la corretta valutazione della pressione atriale destra (PAD). La PAD può essere valutata, in maniera semiquantitativa, attraverso l'analisi integrata del diametro della vena cava inferiore (VCI) e della sua variazione percentuale ( $\Delta\%$ ) durante il respiro ( $VCI_{\text{espirazione}} - VCI_{\text{inspirazione}}/VCI_{\text{espirazione}}$ ).<sup>9</sup> Si assegnerà quindi una PAD di 5, 10 o 20 mmHg in presenza rispettivamente di:  $VCI < 2$  cm e  $\Delta\% \geq 50$ ,  $VCI < 2$  cm e  $\Delta\% < 50$ ,  $VCI > 2$  cm e  $\Delta\% < 50$ .<sup>10</sup> (figura 1).

In alternativa la stima semiquantitativa della PAD può essere ottenuta con l'impiego del Doppler Tissutale (DTI), dal rapporto tra velocità massima dell'onda protodiastolica di riempimento ventricolare destro (Et) con Doppler pulsato trans tricuspide e velocità massima dell'onda protodiastolica (Ea) del DTI, (volume campione su anulus tricuspide laterale). Un valore di Et/Ea >6 identifica, con sensibilità e specificità del 79% e 73% rispettivamente, una PAD > 10 mmHg.<sup>11</sup>

Interessante per ultimo appare il lavoro di Scapellato<sup>12</sup> che stima quantitativamente la PAD media attraverso il calcolo Doppler dell'accelerazione dell'onda protodiastolica del riempimento ventricolare destro (Ac-Et). Nello studio si identificava una correlazione lineare tra stima Doppler e valutazione emodinamica, e il riscontro di un Ac-Et >560  $cm/s^2$  prediceva una pressione atriale destra >5 mmHg con sensibilità e specificità del 100% e 99% rispettivamente.

Nei rari casi in cui non si riesca ad ottenere una adeguata curva Doppler di RT, è possibile ottenere informazioni semiquantitative su presenza e gravità della IP, registrando la curva di flusso eiettivo in arteria polmonare e calcolando, da questa, il tempo di ac-

celerazione (AcT). Tale intervallo temporale diventerà sempre più breve all'aumentare della pressione polmonare e anche l'aspetto della curva Doppler sarà diverso in relazione ai valori pressori: la curva infatti apparirà arrotondata in condizioni di normalità (picco di velocità in mesosistole e AcT di  $137 \pm 24$  msec) e triangolare in caso di ipertensione polmonare (AcT <100 msec), con comparsa di un "notch" mesosistolico in presenza di severa IP.<sup>5</sup> Tale "incisura" potrà inoltre essere evidenziata, mediante tecnica M-Mode, registrando il movimento del lembo valvolare polmonare.

Di recente infine,<sup>13</sup> è stata segnalata la possibilità di stimare, con elevata accuratezza diagnostica ( $r=0.93$ ), anche la PAPm dalla velocità massima protodiastolica (VMPD) del rigurgito polmonare (RP) applicando la formula:  $4 \times (RP_{VMPD})^2 + PAD$ .

Se appare facile stimare, con buona approssimazione, il livello di PAPs presente nel singolo paziente, più complesso è definire quale livello di PAPs debba considerarsi patologico. In uno studio<sup>14</sup> condotto su 3.790 soggetti esenti da patologia cardio-respiratoria (2432 femmine e 1358 maschi, età 1-89 anni) era possibile identificare una PAPs >30 mmHg nel 28% dei casi. In una buona percentuale di questi pazienti la PAPs superava i 40 mmHg (nel 6% dei soggetti di età >50 anni e nel 5% dei soggetti con Body Mass Index >30). Gli autori concludevano che era opportuno correlare la PAPs con l'età e con il BMI dei soggetti esaminati al fine di identificare il range di normalità. Inoltre è interessante osservare che la pressione polmonare tende fisiologicamente ad aumentare in condizioni di sforzo come dimostrato nello studio di Bossone<sup>15</sup> in cui soggetti normali e atleti professionisti mostravano un progressivo incremento di PAPs al crescere del carico di lavoro (con incremento significativamente

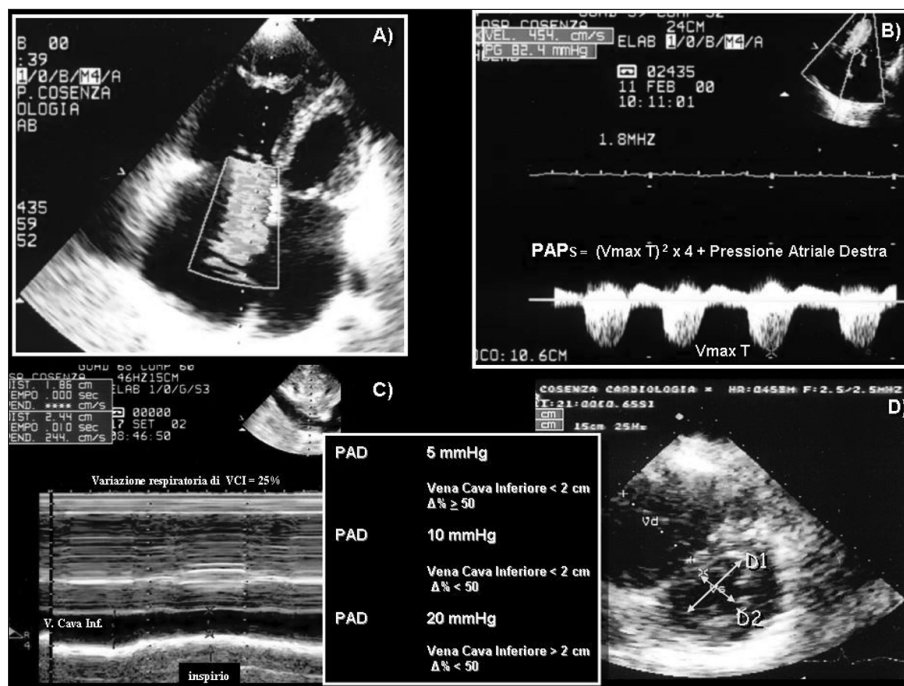


Figura 1. - A) dilatazione di atrio e ventricolo destro con un rapporto VD/VS >0.6 e presenza di severo rigurgito tricuspide al Color Doppler; B) esempio di calcolo della pressione arteriosa polmonare sistolica (PAPs) dalla velocità massima del rigurgito tricuspide ( $V_{max T}$ ); C) stima semiquantitativa della pressione atriale destra (PAD) dall'analisi combinata del calibro della vena cava inferiore (VCI) e delle sue variazioni percentuali ( $\Delta\%$ ) durante la respirazione; D) movimento paradossale del setto interventricolare da sovraccarico pressorio del ventricolo destro e calcolo dell'indice di eccentricità.

maggiore negli atleti) sino a valori di 60 mmHg in atleti particolarmente allenati (carico di 240 Watt) a causa dell'elevata gittata cardiaca da sforzo. Importante appare quindi la stima della portata cardiaca destra: per Abbas<sup>16</sup> era possibile calcolare, attraverso l'ecocardiogramma, le resistenze vascolari polmonari dal rapporto tra velocità massima di rigurgito tricuspidalico ( $V_{maxT}$ ) e integrale velocità-tempo del flusso eiettivo polmonare ( $TVI_{RVOT}$ )  $\times 10$ . Un rapporto  $<0.2$  era strettamente correlato ( $r=0.92$ ,  $p < 0.0001$ ) con normali resistenze polmonari ( $<2$  unità Wood) e, in tale contesto, l'elevata PAPs poteva essere secondaria all'incremento del flusso trans-polmonare.

Con i limiti derivanti da una stima indiretta come è quella ecocardiografica comunque si può ritenere che il riscontro Doppler di una  $V_{maxT}$  di 3.0-3.5 m/sec sia il cut-off che identifica la presenza di una ipertensione polmonare sistolica lieve.<sup>17</sup>

### Ripercussioni Emodinamiche

L'ostruzione tromboembolica del letto vascolare polmonare determina una serie di adattamenti emodinamici e fisiopatologici strettamente dipendenti da: a) riduzione totale della sezione trasversa dei vasi (in parte dovuta a fenomeni vasomotori locali), b) preesistente stato tensivo del circolo polmonare, c) insorgenza acuta o cronica del fenomeno. Il ventricolo destro (VD), esposto ad un incremento acuto del post-carico, si dilata e riduce la sua cinetica parietale in maniera proporzionale all'impegno emodinamico imposto. Per la relativa inestensibilità del pericardio l'incremento volumetrico del VD si realizza a discapito del volume telediastolico del ventricolo sinistro (VS). Dalla proiezione ecografica apicale 4 camere si potrà osservare l'aumento del rapporto tra l'area diastolica ventricolare destra e quella sinistra (VD/VS), che è considerato patologico per valori  $>0.6$ .<sup>18</sup> Dalla proiezione asse corto parasternale, in corso di EP acuta massiva, si potranno osservare alterazioni a carico del setto interventricolare, con movimento dissincrono che farà assumere al ventricolo sinistro un aspetto a "D". Dal rapporto tra il diametro del VS misurato parallelamente al setto interventricolare (D1) e il diametro del VS ortogonale al precedente (D2) è possibile calcolare l'indice di eccentricità che risulterà tanto maggiore per quanto più accentuata è la distorsione della camera ventricolare<sup>19</sup> (figura 1). Anche l'atrio destro presenterà, in relazione all'entità dell'impegno emodinamico, vari gradi di dilatazione quantificabile attraverso la planimetria della sua area in apicale quattro camere (valore di normalità  $9.1 \pm 1.7$  cm<sup>2</sup>/m).<sup>20</sup> In relazione poi all'epoca di insorgenza e durata della IP sarà possibile osservare l'ipertrofia del ventricolo destro caratterizzata dalla presenza di un spessore  $>6$  mm.<sup>21</sup> Tutte queste alterazioni riflettono in definitiva l'entità della compromissione emodinamica determinata dall'EP. Come riportato in un nostro precedente lavoro<sup>22</sup> la dilatazione del VD con rapporto VD/VS patologico e il movimento paradossale del SIV sono quasi sempre presenti in corso di EP acuta massiva, anche se la loro assenza non permette di escludere una EP con minore impegno emodinamico.

### La funzione sistolica del ventricolo destro

Molti fattori contribuiscono a rendere difficile la valutazione della funzione di pompa del ventricolo destro. A differenza del ventricolo sinistro che, in condizioni di normalità, presenta una forma geometrica paragonabile ad un ellissoide di rotazione, il ventricolo destro appare geometricamente più complesso e diviso funzionalmente in un inflow ed un outflow (porzione infundibolare) che rappresenta circa il 25% del suo volume, e che deve essere adeguatamente indagato per una corretta stima volumetrica.<sup>23</sup> Dei numerosi indici comparsi in letteratura per valutare la funzione sistolica del VD i più diffusi sono: il calcolo dalla escursione sistolica dell'anello tricuspiale (TAPSE) in M-Mode apicale 4 camere con linea di scansione sulla porzione laterale dell'anello (valori normali di  $2.2 \pm 0.4$  cm),<sup>24</sup> e la variazione percentuale delle aree del ventricolo destro o Fractional Area Change (FAC) dalla posizione apicale 4 camere, parametro più complesso da calcolare per la frequente perdita di risoluzione laterale delle immagini ecocardiografiche che non consente la corretta identificazione dell'endocardio. In condizioni di normalità<sup>25</sup> è possibile calcolare una FAC di  $41.5 \pm 1.2$  che si riduce significativamente in presenza di disfunzione sistolica del ventricolo destro.

Interessante parametro di funzione ventricolare globale (sistolica e diastolica) è l'applicazione del Tei Index<sup>26</sup> al ventricolo destro, calcolato dal rapporto tra la somma del tempo di contrazione isovolumetrica e di rilasciamento isovolumetrico diviso per il tempo di eiezione polmonare.<sup>27</sup> Il vantaggio di impiegare tale indice deriva dalla relativa indipendenza dei parametri Doppler dalla qualità delle immagini e dalla sua accuratezza anche in presenza di alterazioni della geometria ventricolare. La somma del tempo di contrazione isovolumetrico (TCIV) e del rilasciamento isovolumetrico (TRIV) è in pratica uguale al tempo intercorrente tra la fine e l'inizio del flusso diastolico tricuspiale (ottenuto con volume campione posizionato all'apice dei lembi valvolari in apicale quattro camere) meno il tempo di eiezione polmonare calcolato dall'inizio alla fine del flusso sistolico polmonare (in parasternale asse corto dei vasi). Il tempo di contrazione isovolumetrica aumenta nella disfunzione sistolica del ventricolo destro e nel contempo si osserva una riduzione del tempo di eiezione con aumento del valore del Tei Index (valore di normalità  $0.28 \pm 0.04$ ).<sup>28</sup> L'utilità clinica di tale indice è stata dimostrata in studi condotti su casistiche comprendenti pazienti affetti da ipertensione polmonare primitiva<sup>29</sup> e malattie croniche respiratorie.<sup>30</sup>

Per ultimo il movimento dell'anulus tricuspiale, che come visto permette una stima della performance sistolica, può essere valutato con facilità usando il DTI, che è relativamente indipendente dalla qualità delle immagini. La capacità di tale metodica nell'identificare precocemente la disfunzione ventricolare destra appare elevata come segnalato da un recente studio<sup>31</sup> di confronto tra il DTI sistolico dell'anulus tricuspiale e la ventricolografia radioisotopica del ventricolo destro ( $r=0.648$ ,  $p < 0.001$ ); in questo studio il riscontro di una velocità

anulare sistolica <11.5 cm.s<sup>-1</sup>) identifica una disfunzione ventricolare destra (frazione di eiezione <45%) con una sensibilità del 90% e una specificità dell' 85% (figura 2).

### Diagnosi eziopatogenetica

La diagnosi eziopatogenetica dell'ipertensione polmonare può essere semplice in presenza di un quadro clinico/ecocardiografico definito o altamente suggestivo di EP (figura 3), in caso anamnesticamente accertato, o nelle diverse forme di ipertensione venosa polmonare (disfunzione VS, stenosi mitralica, insufficienza mitralica, ecc.). Più difficile appare la diagnosi differenziale ecocardiografica tra ipertensione polmonare primitiva e tromboembolica.

McConnell<sup>32</sup> nel 1996 segnalava la possibilità di distinguere i pazienti affetti da EP da quelli con ipertensione polmonare primitiva (IPP) valutando la cinetica parietale del segmento apicale del ventricolo destro. In presenza di EP si osserva una buona contrattilità di tale segmento che viceversa si presenta ridotta nei pazienti con IPP. Per gli autori questa osservazione, denominata e ripresa in successivi lavori scientifici sull'argomento come "segno di McConnell", presenta una sensibilità, specificità, potere predittivo positivo e negativo per embolia polmonare rispettivamente del 77%, 94%, 71% e 9%. Tuttavia in un recente lavoro condotto in pazienti con EP acuta o infarto del ventricolo destro,<sup>33</sup> il "segno di McConnell" mostrava una discreta sensibilità nella diagnosi di EP (70%) ma una bassissima specificità (33%) con valore predittivo positivo e negativo rispettivamente del 67% e 36%.

Secondo Nakayama<sup>34</sup> è possibile differenziare una IPP da una IPCTE sulla base del calcolo Doppler dell'indice di pulsatilità (differenza tra gradiente sistolico e telediastolico polmonare calcolato sul rigurgito tricuspide e polmonare) normalizzato per il gradiente sistolico polmonare: tale rapporto è più elevato in presenza di ipertensione polmonare post embolica (0.85±0.05 vs. 0.63±0.1, p <0.01). Secondo gli autori in presenza di IPCTE i trombi sono localizzati in prevalenza nelle arterie prossimali con il risultato di stenosi della grandi arterie e incremento della stiffnes di parete vasale con resistenze polmonari relativamente normali (incremento della pressione polmonare sistolica con pressione telediastolica polmonare relativamente bassa) mentre nell'IPP sono le arterie periferiche ad essere principalmente coinvolte con resistenze significativamente aumentate senza un comparabile incremento di

resistenza delle prossimali (incremento significativo anche della pressione telediastolica polmonare).

Tuttavia in un recente studio<sup>10</sup> sulla capacità dell'ecocardiografia di differenziare le due patologie il calcolo di tale indice non mostra differenze statisticamente significative tra 111 pazienti con IPCTE e 31 pazienti con IPP (0.6±0.1 vs. 0.7±0.1 rispettivamente). Gli autori, considerando questo e altri parametri ecocardiografici, concludono per l'impossibilità di discriminare etiopatogeneticamente le due forme di ipertensione polmonare con questa metodica.

### Stratificazione prognostica

Molti studi hanno valutato mediante ecocardiografia la prognosi a breve termine nell'EP, ma esistono pochi dati sulla la prognosi nella IPCTE (i dati di follow up a medio-lungo termine riguardano infatti solo pazienti con IPP). Controverse sono inoltre le conoscenze sui meccanismi che nei pazienti colpiti da EP acuta portano ad una cronicizzazione del fenomeno, con evoluzione verso la IPCTE, e sull'incidenza di questo fenomeno.

I pazienti affetti da EP acuta possono presentare: 1) lisi totale dei trombi con completa risoluzione dell'impegno emodinamico, in una minoranza dei casi; 2) parziale lisi dei trombi che tuttavia non pregiudicano lo stato funzionale e clinico del paziente, nella maggioranza dei casi; 3) progressione verso una ipertensione polmonare cronica di grado variabile, in una percentuale non ben conosciuta ma verosimilmente non bassa dei casi.<sup>2</sup>

Ricorrenti episodi tromboembolici (spesso miscelati), e/o trombosi in situ, e/o modificazioni anatomiche e funzionali del microcircolo polmonare sono tra i meccanismi ritenuti responsabili della IPCTE.<sup>35</sup>

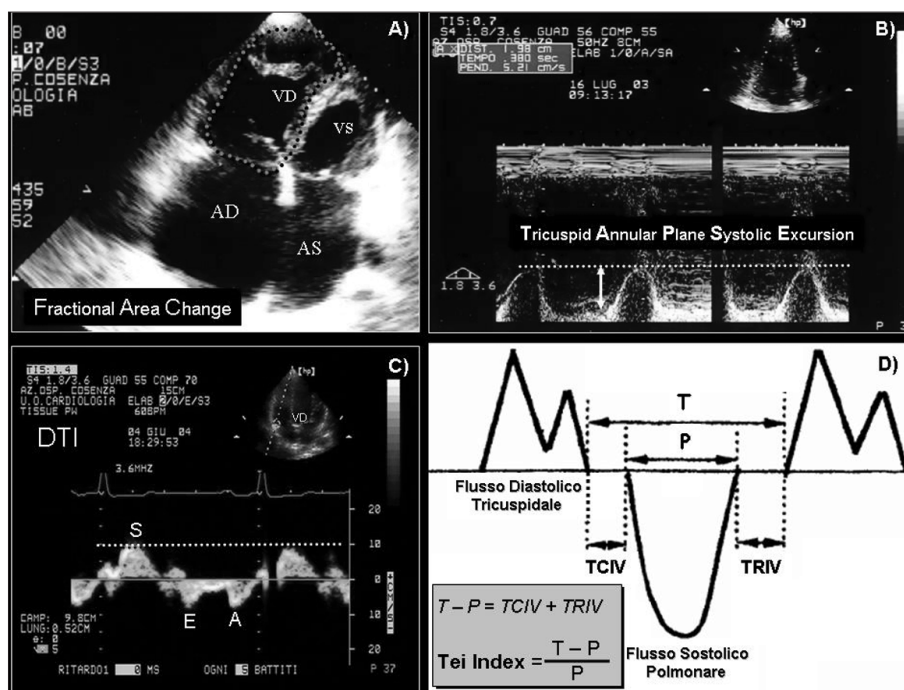


Figura 2. - Valutazione della funzione ventricolare destra. A) calcolo della frazione di accorciamento dell'area ventricolare destra (FAC = Area diastolica - Area sistolica / Area diastolica x 100); B) valutazione dell'escursione sistolica dell'anulus tricuspide con cursore M-Mode in sede laterale; C) stima con DTI della velocità protosistolica (S) con volume campione del Doppler pulsato posizionato a livello dell'anulus tricuspide laterale; D) calcolo del Tei Index (T = tempo tra fine ed inizio del flusso diastolico tricuspide; P = tempo di eiezione sistolica polmonare; TCIV = tempo di contrazione isovolumetrica; TRIV = tempo di rilassamento isovolumetrico).

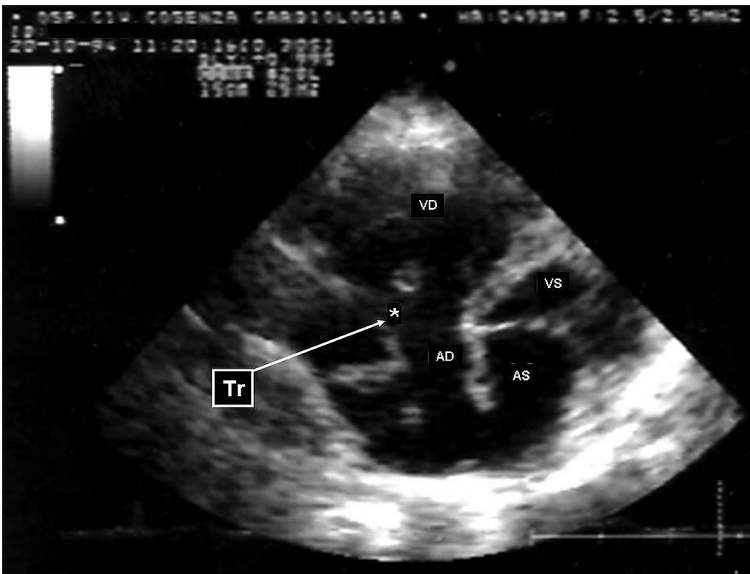


Figura 3. - Soggetto con quadro clinico/ecocardiografico di embolia polmonare acuta. Presenza di dilatazione di atrio e ventricolo destro (VD) con riduzione di volume del ventricolo sinistro (VS) e distorsione del setto interventricolare ed interatriale (destra concavo). Presenza di trombo (Tr) serpiginoso prevalentemente in atrio destro (AD) e in parte in VD attraverso il piano della tricuspide (\*).

Spesso tale evoluzione è subdola e non sono infrequenti casi di diagnosi tardiva (fino a tre anni dall'insorgenza dei sintomi).<sup>36</sup> In presenza di IPCTE la prognosi è scadente, e la sopravvivenza a 5 anni risulta del 30% in pazienti con PAP media di circa 40 mmHg e del 10% in presenza di una PAP media >50 mmHg.<sup>37</sup> Più conosciuta è la prognosi a breve termine dei pazienti affetti da EP acuta. Grifoni et al<sup>38</sup> hanno valutato 209 pazienti affetti da EP acuta: 47 presentavano una marcata compromissione emodinamica (28 in shock e 19 con ipotensione); nei restanti 162 pazienti lo stato emodinamico era conservato, ma in 65 di loro l'ecocardiogramma mostrava una disfunzione ventricolare destra caratterizzata nello studio come: 1) dilatazione diastolica del ventricolo destro (>30 mm) o rapporto VD/VVS >1 (apicale 4 camere); 2) movimento paradossale del setto interventricolare; 3) ipertensione polmonare sistolica (gradiente VD-AD >30 mmHg o tempo di accelerazione polmonare <90 ms. Durante l'ospedalizzazione, in questo gruppo di pazienti stabili ma con disfunzione ecocardiografica del ventricolo destro si sono verificati 3 decessi correlati alla patologia (5%) mentre nessun evento veniva registrato nel gruppo con normale funzione ventricolare destra. Anche a 90 giorni dall'evento acuto, come segnalato dai dati di follow-up del registro ICOPER,<sup>39</sup> la presenza di disfunzione ventricolare destra, espressa in questo studio come ipocinesia della parete libera del ventricolo destro, identifica un gruppo di pazienti a prognosi peggiore con un rischio relativo di 2.0 (95% CI [1.3-2.9]). Infine, nei pazienti con EP acuta, la presenza di un forame ovale pervio (FOP) rappresenta un altro indice prognostico negativo. Tale alterazione anatomica è presente in percentuale variabile a seconda delle casistiche esaminate e della tecnica di rilevamento (in un nostro lavoro un FOP era presente nel 24% dei pazienti con recente stroke/TIA sottoposti ad ecocardiogramma transesofageo)<sup>40</sup> potendo raggiungere una frequenza del

35% in soggetti sottoposti ad esame autoscopico per varie cause.<sup>41</sup>

Nello studio di Konstantinides<sup>42</sup> il riscontro di un FOP in pazienti con EP acuta identifica soggetti ad elevato rischio di stroke ed embolizzazione periferica durante il ricovero. Nel gruppo EP acuta + FOP (48 pazienti) e nel gruppo EP acuta senza FOP (91 pazienti) si sono registrati rispettivamente il 13% vs. 2.2% ( $p=0.02$ ) di stroke e il 15% vs. 0% ( $p<0.01$ ) di embolizzazione arteriosa periferica, con una mortalità totale ospedaliera del 33% vs. 14% ( $p=0.015$ ). Viceversa, nei pazienti affetti da ipertensione polmonare primitiva il riscontro di un FOP non identifica una condizione a maggior rischio.<sup>43</sup> In uno studio condotto su 58 pazienti con IPP non vi era differenza statisticamente significativa in termini di sopravvivenza a 5 anni nei pazienti con e senza FOP.

In pazienti affetti da IPP è possibile identificare, secondo Raymond<sup>20</sup> parametri ecocardiografici utili alla stratificazione prognostica: negli 81 pazienti inclusi nello studio si sono registrati, ad un follow

up di  $36.9\pm 15.4$  mesi, 20 decessi e 21 trapianti cuore-polmone; ad una analisi multivariata, la presenza di versamento pericardico, la dilatazione atriale destra e, in minor misura, un elevato indice di eccentricità, sono risultati forti predittori di prognosi.

Per altri autori il riscontro in pazienti affetti da IPP di una disfunzione ventricolare destra, espressa dal rilievo di un Tei index  $\geq 0.83$ , identifica soggetti ad elevato rischio di eventi ad un follow-up di oltre 4 anni.<sup>29</sup> Quindi, almeno per ciò che concerne l'IPP, vi sono studi che utilizzano parametri ecocardiografici per la stratificazione prognostica a medio-lungo termine mentre vi sono minori informazioni per i pazienti con IPCTE. Il lavoro di Ribeiro<sup>44</sup> chiarisce la tempistica dell'evoluzione verso la IPCTE, i fattori di rischio per tale evoluzione e la prognosi a cinque anni di questi pazienti. Nello studio l'ecocardiogramma è stato eseguito contestualmente alla diagnosi di EP acuta e ripetuto a determinati intervalli di tempo nel successivo anno. È stato possibile in tal modo identificare una fase dinamica ( $\leq 38$  giorni) in cui la PAPs decresce con contemporaneo miglioramento della funzione sistolica del ventricolo destro. A ciò segue, nella maggior parte dei pazienti, una fase di "plateau" in cui non è più possibile osservare un miglioramento dei parametri ecocardiografici di pressione polmonare e funzione sistolica. I pazienti con una PAPs >50 mmHg all'esordio hanno un rischio maggiore (RR 3.3) di sviluppare IPCTE e disfunzione VD a 6 settimane e successivamente una ridotta sopravvivenza a 5 anni.

Questi dati sono stati recentemente confermati da uno studio<sup>45</sup> eseguito su 260 pazienti con EP acuta massiva, sottoposti a trombolisi e successivamente seguiti per circa 8 anni. Gli autori segnalano una mortalità dell'8.5% durante la degenza ospedaliera e del 31.7% nel follow up (29.2% per recidiva di EP); fattori prognostici negativi sono stati individuati in: a) precedenti eventi tromboembolici, b) durata trattamento anticoagulante orale (TAO) <6 mesi, c) ne-

cessità di posizionare un filtro cavale, d) presenza di dilatazione e disfunzione del ventricolo destro (RR 2.18) e/o una PAPS >50 mmHg post-trombolisi (RR 3.78), e) maggiore carico embolico polmonare alla scintigrafia (RR 1.99). Un importante contributo alla comprensione della storia naturale dell'embolia polmonare è il recente studio di Pengo<sup>3</sup> condotto su 223 pazienti affetti da EP acuta, trattati in prevalenza con eparina e trombolitici. I pazienti in TAO con un INR tra 2-3 sono stati seguiti ogni 6 mesi per 2 anni poi ogni anno per 10 anni. Durante il follow-up i pazienti che hanno presentato dispnea persistente e immotivata sono stati sottoposti ad esame ecocardiografico che, se positivo per il rilievo di ipertensione polmonare, ha indirizzato verso un successivo studio scintigrafico e angiografico polmonare. Il rilievo emodinamico di una PAPS >40 e una PAPm >25 mmHg con pressione capillare polmonare normale ha identificato i pazienti affetti da ipertensione polmonare tromboembolica. Su 223 pazienti arruolati 32 (14.3%) hanno presentato al follow-up episodi tromboembolici ricorrenti e nel 62.5% di questi la prima recidiva si è verificata nel periodo successivo alla sospensione della TAO. In questo studio l'incidenza cumulativa di IPCTE è risultata essere 0% a tre mesi, 1% a sei mesi, 3.1% ad un anno e 3.8% a 2 anni mentre non si è osservato sviluppo di IPCTE nei rimanenti 132 pazienti negli anni successivi. Lo studio ha quindi dimostrato una incidenza di IPCTE del 4% nei primi 2 anni dopo un episodio acuto di embolia polmonare, definendo un nuovo e robusto dato di incidenza della patologia significativamente differente dai precedenti storici. Per gli Autori il rischio di sviluppare una IPCTE è maggiore in presenza di un progressivo episodio di EP (RR 19.0), in presenza di giovane età (RR 1.79 per decade) e di ampi difetti di perfusione scintigrafici all'esordio (RR 2.22 per decile di decremento in perfusione), e in presenza di una EP idiopatica (RR 5.7).

Sulla base di queste osservazioni potrebbe quindi essere utile identificare una flow-chart operativa che, ad integrazione dei dati derivanti dallo studio emodinamico invasivo, preveda nei pazienti con EP acuta l'esecuzione di un follow-up ecocardiografico allo scopo di identificare precocemente i pazienti che possono sviluppare ipertensione polmonare. Una volta identificati i soggetti affetti da IPCTE, potrebbe essere utile valutare in questa categoria di pazienti il significato prognostico di alcuni parametri ormai ben codificati nei pazienti affetti da IPP (figura 4).

È un aspetto che studieremo nel Progetto ReCIPE (Registro Calabrese Ipertensione Polmonare Post Embolica), che sarà condotto dalla nostra Unità Operativa in collaborazione con diverse Cardiologie e Centri Emostasi e Trombosi della nostra regione, con lo scopo di valutare la prevalenza di ipertensione polmonare cronica post-embolica, la disfunzione ventricolare destra residua e la prognosi a medio termine di tali pazienti.

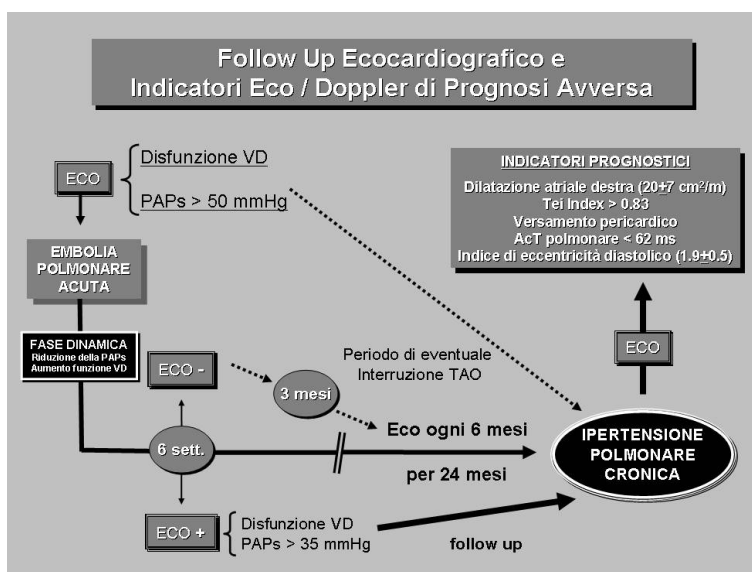


Figura 4. - Proposta di flow-chart operativa nella valutazione dei pazienti con ipertensione polmonare post embolica - In presenza di EP acuta con riscontro all'esordio di elevata pressione polmonare sistolica (PAPS) e/o disfunzione ventricolare destra, il paziente svilupperà frequentemente una ipertensione polmonare cronica. Questi pazienti saranno seguiti per evidenziare la comparsa di indicatori di prognosi avversa a medio-breve termine. Negli altri casi una prima valutazione dovrà essere eseguita a circa 6 settimane (fine della "fase dinamica"): in presenza di disfunzione ed elevata PAPS il paziente viene avviato al follow up; in caso di ecocardiogramma negativo tuttavia appare opportuno sottoporre ugualmente il paziente ad esami ecocardiografici seriati (specialmente nel periodo immediatamente successivo alla sospensione dell'anticoagulante) sino a 24 mesi dall'evento acuto.

In conclusione l'ecocardiogramma si presenta come un potente strumento non invasivo in grado di identificare i pazienti affetti da ipertensione polmonare, potendo nel contempo fornire indicazioni circa l'etiopatogenesi, la funzione del ventricolo destro e la prognosi a breve e a lungo termine. Vista la possibile subdola evoluzione verso la IPCTE uno screening, ad intervalli temporali definiti dovrebbe essere incoraggiato nei pazienti affetti da embolia polmonare.

### Riassunto

*Dopo un evento tromboembolico polmonare è possibile lo sviluppo di uno stato di ipertensione del piccolo circolo, di entità variabile a seconda del grado di occlusione del letto vascolare polmonare e della preesistenza di patologie cardiorespiratorie. L'alterazione della perfusione polmonare e il conseguente incremento del post-carico per il ventricolo destro può portare a vari gradi di dilatazione e disfunzione contrattile responsabili, nell'insieme, della poliedrica presentazione clinica dell'embolia polmonare. Sebbene l'evento acuto sia ormai sufficientemente studiato per ciò che concerne modalità di diagnosi, terapia e prognosi a breve termine, rimane ancora poco conosciuta la sua storia naturale. In particolare non è completamente noto in che percentuale, tempi e modalità, la forma acuta possa evolvere in ipertensione polmonare cronica. Scopo di questa rassegna è valutare il ruolo dell'ecocardiografia nell'identificare i pazienti affetti da ipertensione polmonare tromboembolica, valutare le ripercussioni emodinamiche sul ventricolo destro e fornire degli indicatori prognostici.*

*Parole chiave: ecocardiografia, embolia polmonare, ipertensione polmonare tromboembolica.*

## Bibliografia

1. Task Force on Pulmonary Embolism, European Society of Cardiology. Guidelines on diagnosis and management of acute pulmonary embolism. *Eur Heart J* 2000; Aug 21 (16): 1301-36.
2. Fedullo PF, Rubin LJ, Kerr KM, Auger WR, Channick RN. The natural history of acute and chronic thromboembolic disease: the search for the missing link. *Eur Respir J* 2000; Mar 15 (3): 435-7.
3. Pengo V, Lensing AW, Prins MH, Marchiori A, Davidson BL, Tiozzo F, et al. Thromboembolic Pulmonary Hypertension Study Group. Incidence of chronic thromboembolic pulmonary hypertension after pulmonary embolism. *N Engl J Med* 2004; May 27; 350 (22): 2257-64.
4. Galìè N. Ipertensione arteriosa polmonare. In: ANMCO, ed. Trattato di cardiologia. Vol. II Milano: Excerpta Medica, 2000: 2269-77.
5. Naeije R, Torbicki A. More on the noninvasive diagnosis of pulmonary hypertension: Doppler echocardiography revisited. *Eur Respir J* 1995; Sep 8 (9): 1445-9.
6. McGoon M, Guterman D, Steen V, et al. Screening, Early Detection, and Diagnosis of Pulmonary Arterial Hypertension: ACCP Evidence-Based Clinical Practice Guidelines *Chest* 2004; 126: 14S - 34S.
7. Berger M, Haimowitz A, Van Tosh A, Berdoff RL, Goldberg E. Quantitative assessment of pulmonary hypertension in patients with tricuspid regurgitation using continuous wave Doppler ultrasound. *J Am Coll Cardiol* 1985; Aug; 6 (2): 359-65.
8. Currie PJ, Seward JB, Chan KL, Fyfe DA, Hagler DJ, Mair DD, et al. Continuous wave Doppler determination of right ventricular pressure: a simultaneous Doppler-catheterization study in 127 patients. *J Am Coll Cardiol* 1985; Oct; 6 (4): 750-6.
9. Kircher BJ, Himelman RB, Schiller NB. Noninvasive estimation of right atrial pressure from the inspiratory collapse of the inferior vena cava. *Am J Cardiol* 1990; Aug 15; 66 (4): 493-6.
10. Ghio S, Raineri C, Scelsi L, Recusani F, D'armini AM, Piovella F, et al. Usefulness and limits of transthoracic echocardiography in the evaluation of patients with primary and chronic thromboembolic pulmonary hypertension. *J Am Soc Echocardiogr* 2002; Nov 15 (11): 1374-80.
11. Nageh MF, Kopelen HA, Zoghbi WA, Quinones MA, Nagueh SF. Estimation of mean right atrial pressure using tissue Doppler imaging. *Am J Cardiol* 1999; Dec 15 84 (12): 1448-51, A8.
12. Scapellato F, Temporelli PL, Corra U, Eleuteri E, Bosimini E, Giannuzzi P. Doppler-derived acceleration rate of right ventricular early filling reliably predicts mean right atrial pressure at baseline and after loading manipulations in patients with chronic heart failure. *Ital Heart J* 2000; 1 (4): 275-81.
13. Abbas AE, Fortuin FD, Schiller NB, Appleton CP, Moreno CA, Lester SJ. Echocardiographic determination of mean pulmonary artery pressure. *Am J Cardiol* 2003; Dec 1 92 (11): 1373-6.
14. McQuillan BM, Picard MH, Leavitt M, Weyman AE. Clinical correlates and reference intervals for pulmonary artery systolic pressure among echocardiographically normal subjects. *Circulation* 2001; Dec 4 104 (23): 2797-802.
15. Bossone E, Rubenfire M, Bach DS, Ricciardi M, Armstrong WF. Range of tricuspid regurgitation velocity at rest and during exercise in normal adult men: implications for the diagnosis of pulmonary hypertension. *J Am Coll Cardiol* 1999; May 33 (6): 1662-6.
16. Abbas AE, Fortuin FD, Schiller NB, Appleton CP, Moreno CA, Lester SJ. A simple method for noninvasive estimation of pulmonary vascular resistance. *J Am Coll Cardiol* 2003; Mar 19; 41 (6): 1021-7.
17. Chemla D, Castelain V, Herve P, Lecarpentier Y, Brimouille S. Haemodynamic evaluation of pulmonary hypertension *Eur Respir J* 2002; Nov 20 (5): 1314-31.
18. Jardin F, Dubourg O, Bourdarias JP. Echocardiographic pattern of acute cor pulmonale. *Chest* 1997; Jan 111 (1): 209-17.
19. Ryan T, Petrovic O, Dillon JC, Feigenbaum H, Conley MJ, Armstrong WF. An echocardiographic index for separation of right ventricular volume and pressure overload. *J Am Coll Cardiol* 1985; Apr 5 (4): 918-27.
20. Raymond RJ, Hinderliter AL, Willis PW, Ralph D, Caldwell EJ, Williams W, et al. Echocardiographic predictors of adverse outcomes in primary pulmonary hypertension. *J Am Coll Cardiol* 2002; Apr 3 39 (7): 1214-9.
21. Prakash R, Matsukubo H. Usefulness of echocardiographic right ventricular measurements in estimating right ventricular hypertrophy and right ventricular systolic pressure. *Am J Cardiol* 1983; Mar 15 51 (6): 1036-40.
22. Serafini O, Bisignani G, Greco F, Plastina F. The role of 2D-doppler echocardiography in the early diagnosis of massive acute pulmonary embolism and therapeutic monitoring. *G Ital Cardiol* 1997; 27 (5): 462-9.
23. Levine RA, Gibson TC, Aretz T, Gillam LD, Guyer DE, King ME, et al. Echocardiographic measurement of right ventricular volume. *Circulation* 1984; Mar 69 (3): 497-505.
24. Florea VG, Florea ND, Sharma R, Coats AJ, Gibson DG, Hodson ME, et al. Right ventricular dysfunction in adult severe cystic fibrosis. *Chest* 2000; Oct 118 (4): 1063-8.
25. Hinderliter AL, Willis PW 4th, Barst RJ, Rich S, Rubin LJ, Badesch DB, et al. Effects of long-term infusion of prostacyclin (epoprostenol) on echocardiographic measures of right ventricular structure and function in primary pulmonary hypertension. Primary Pulmonary Hypertension Study Group. *Circulation* 1997; Mar 18 95 (6): 1479-86.
26. Tei C, Ling LH, Hodge DO, Bailey KR, Oh JK, Rodeheffer RJ, et al. New index of combined systolic and diastolic myocardial performance: a simple and reproducible measure of cardiac function - a study in normals and dilated cardiomyopathy. *J Cardiol* 1995; Dec 26 (6): 357-66.
27. Burgess MI, Mogulkoc N, Bright-Thomas RJ, Bishop P, Egan JJ, Ray SG. Comparison of echocardiographic markers of right ventricular function in determining prognosis in chronic pulmonary disease. *J Am Soc Echocardiogr* 2002; Jun 15 (6): 633-9.
28. Tei C, Dujardin KS, Hodge DO, Bailey KR, McGoon MD, Tajik AJ, et al. Doppler echocardiographic index for assessment of global right ventricular function. *J Am Soc Echocardiogr* 1996; 9 (6): 838-47.
29. Yeo TC, Dujardin KS, Tei C, Mahoney DW, McGoon MD, Seward JB. Value of a Doppler-derived index combining systolic and diastolic time intervals in predicting outcome in primary pulmonary hypertension. *Am J Cardiol* 1998; May 1 81 (9): 1157-61.
30. Nishimura E, Ikeda S, Naito T, Yamaguchi K, Yakabe K, Iwasaki T, et al. Evaluation of right-ventricular function by Doppler echocardiography in patients with chronic respiratory failure. *J Int Med Res* 1999; 27 (2): 65-73.
31. Meluzin J, Spinarova L, Bakala J, Toman J, Krejci J, Hude P, et al. Pulsed Doppler tissue imaging of the velocity of tricuspid annular systolic motion: a new, rapid, and non-invasive method of evaluating right ventricular systolic function. *Eur Heart J* 2001; 22 (4): 340-8.
32. McConnell MV, Solomon SD, Rayan ME, Come PC, Goldhaber SZ, Lee RT. Regional right ventricular dysfunction detected by echocardiography in acute pulmonary embolism. *Am J Cardiol* 1996; 78 (4): 469-73.
33. Casazza F, Bongarzone A, Capozzi A, Agostoni O. Regional right ventricular dysfunction in acute pulmonary embolism and right ventricular infarction. *Eur J Echocardiogr* 2005; 6 (1): 11-4.
34. Nakayama Y, Sugimachi M, Nakanishi N, Takaki H, Okano Y, Satoh T, et al. Noninvasive differential diagno-

- sis between chronic pulmonary thromboembolism and primary pulmonary hypertension by means of Doppler ultrasound measurement. *J Am Coll Cardiol* 1998; 31 (6): 1367-71.
35. Fedullo PF, Auger WR, Kerr KM, Rubin LJ. Chronic thromboembolic pulmonary hypertension. *N Engl J Med* 2001; 345 (20): 1465-72.
  36. D'Alonzo GE, Barst RJ, Ayres SM, Bergofsky EH, Brundage BH, Detre KM, *et al.* Survival in patients with primary pulmonary hypertension. Results from a national prospective registry. *Ann Intern Med* 1991; 115 (5): 343-9.
  37. Riedel M, Stanek V, Widimsky J, Prerovsky I. Longterm follow-up of patients with pulmonary thromboembolism. Late prognosis and evolution of hemodynamic and respiratory data. *Chest* 1982; 81 (2): 151-8.
  38. Grifoni S, Olivotto I, Cecchini P, Pieralli F, Camaiti A, Santoro G, *et al.* Short-term clinical outcome of patients with acute pulmonary embolism, normal blood pressure, and echocardiographic right ventricular dysfunction. *Circulation*. 2000; 101 (24): 2817-22.
  39. Goldhaber SZ, Visani L, De Rosa M. Acute pulmonary embolism: clinical outcomes in the International Cooperative Pulmonary Embolism Registry (ICOPER) *Lancet* 1999; 353 (9162): 1386-9.
  40. Serafini O, Misuraca G, Greco F, Bisignani G, Manes MT, Venneri N. Prevalence of structural abnormalities of the atrial septum and their association with recent ischemic stroke or transient ischemic attack: echocardiographic evaluation in 18631 patients. *Ital Heart J Suppl* 2003; 4 (1): 39-45.
  41. Cereda M, Trocino G. Echocardiography in patients with acute cerebrovascular syndromes. Rational use and clinical impact. *Ital Heart J Suppl* 2002; 3 (1): 26-35.
  42. Konstantinides S, Geibel A, Kasper W, Olschewski M, Blumel L, Just H. Patent foramen ovale is an important predictor of adverse outcome in patients with major pulmonary embolism. *Circulation* 1998; 97 (19): 1946-51.
  43. Nootens MT, Berarducci LA, Kaufmann E, Devries S, Rich S. The prevalence and significance of a patent foramen ovale in pulmonary hypertension. *Chest* 1993; 104 (6): 1673-5.
  44. Ribeiro A, Lindmarker P, Johnsson H, Juhlin-Dannfelt A, Jorfeldt L. Pulmonary embolism: one-year follow-up with echocardiography doppler and five-year survival analysis. *Circulation* 1999; 99 (10): 1325-30.
  45. Liu P, Meneveau N, Schiele F, Bassan JP. Predictors of long-term clinical outcome of patients with acute massive pulmonary embolism after thrombolytic therapy. *Chin Med J (Engl)* 2003; 116 (4): 503-9.



Paola Bianchi Luvisoni, *Corsa in acqua* (2001)